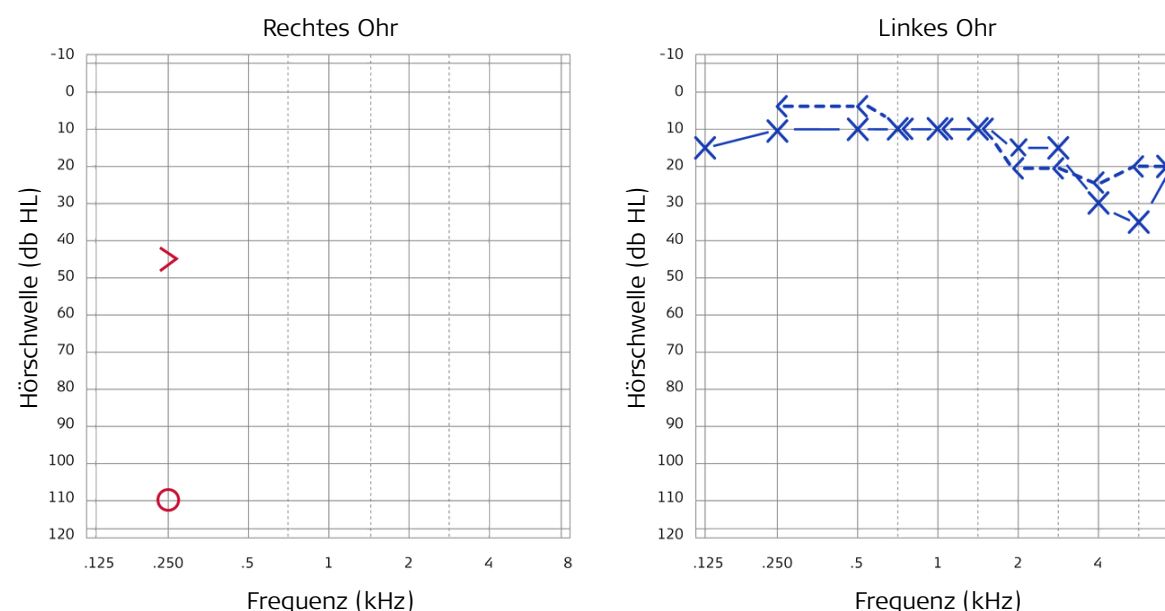


Einseitige Ertaubung – Wenn Richtungshören wieder möglich wird

Dr. Joachim Schmutzhard, HNO-Arzt



1 Präoperatives Audiogramm



2 Patient & Ätiologie

- männlich, 53 Jahre
- Ertaubung nach Hörsturz am rechten Ohr
- hochgradiger sensorineuraler Hörverlust
- Stapediusreflex, BERA und Bildgebung zeigen cochleäre Pathologie
- keine Besserung nach mehreren Monaten trotz Standardtherapie

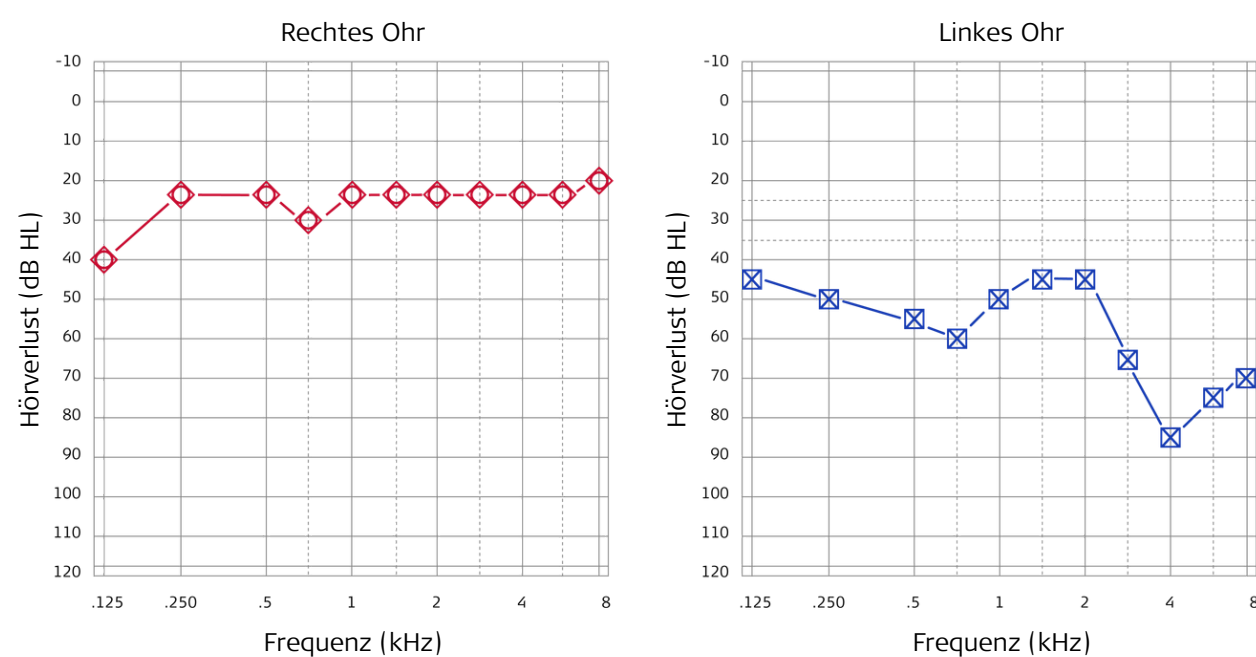
3 Vorläufige Hörversorgung

- CROS-Versorgung
- Patient hat Rundumhören
- Patient wünscht sich Richtungshören und weniger Höranstrengung

4 Hörversorgung

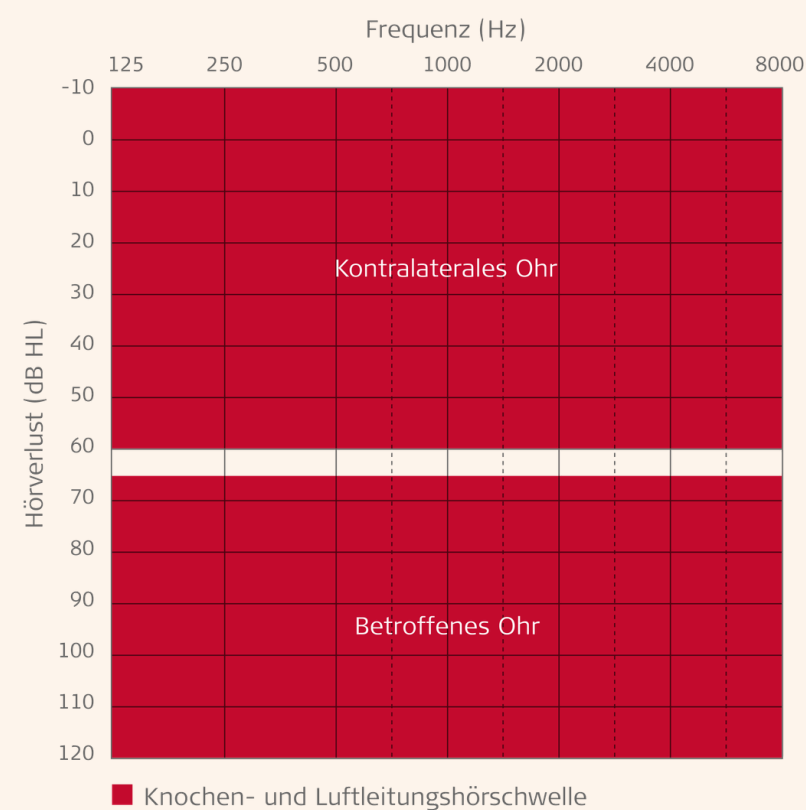
Cochlea-Implantat rechts

Tonaudiogramm 1 Woche nach Erstaktivierung



Erste Messung rechts mit CI-Versorgung, links mit Schallschutzhörer.
Zweite Messung rechts unversorgt, links mit Schallschutzhörer.
Die Dämpfungskurve belegt eine gute Performance mit dem CI.

Indikationskriterien CI bei einseitiger Ertaubung



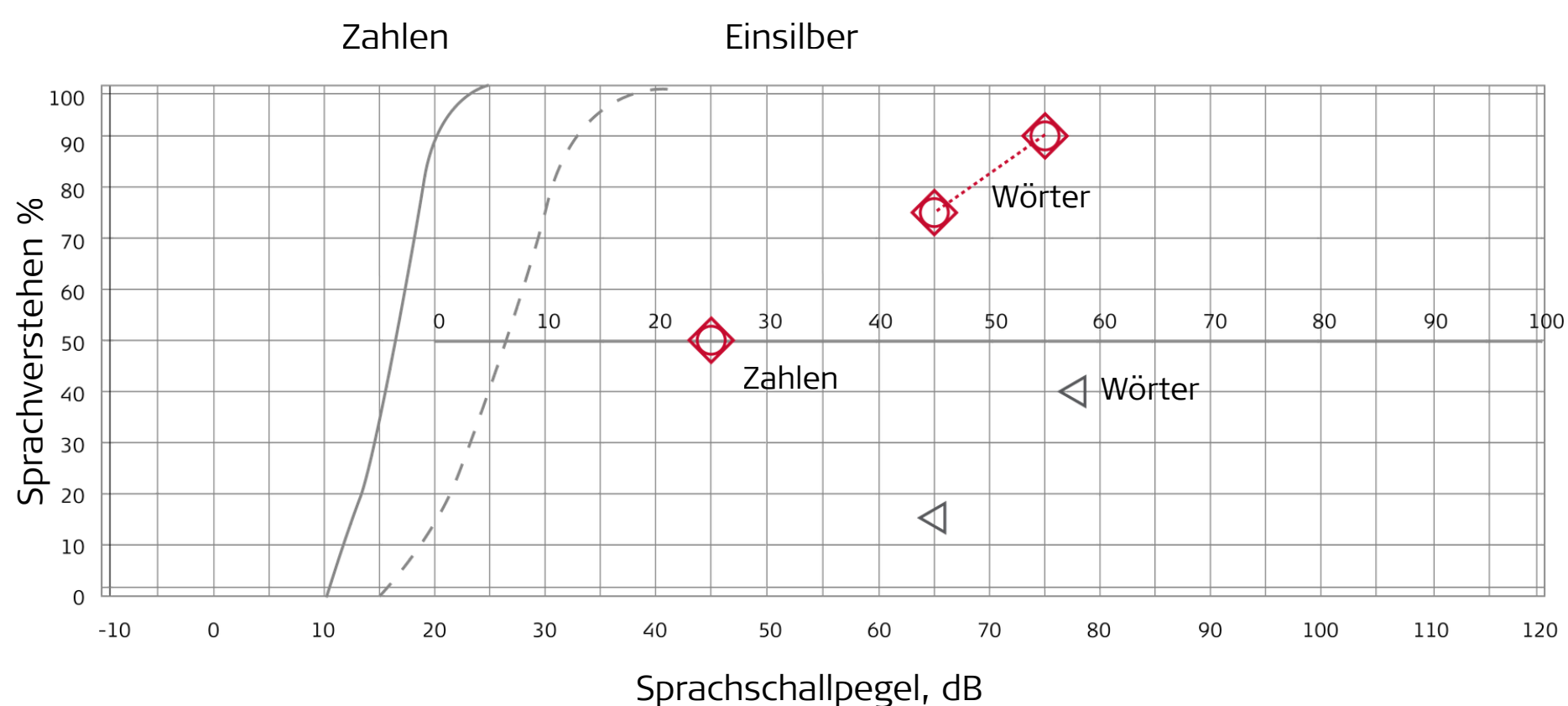
Einseitige Ertaubung – Wenn Richtungshören wieder möglich wird

Dr. Joachim Schmutzhard, HNO-Arzt



5 Postoperatives Audiogramm

Sprachaudiogramm 3 Monate postoperativ inkl. Dämpfungswerten



◁ Worterkennung rechts unversorgt, links mit Schallschutzhörer

Dr. Joachim Schmutzhard, behandelnder Arzt



Einseitig ertaubte Patienten können dank der CI-Versorgung meist wieder voll in ihren Beruf zurückkehren, und zwar ohne maximal erhöhte Höranstrengung und Leistungsabfall. Außerdem nimmt man ihnen die Angst vor dem Verlust des zweiten Ohres.

*Ich empfehle meinen niedergelassenen Kolleg*innen, ihren einseitig ertaubten Patient*innen ein CI nahezu legen!*