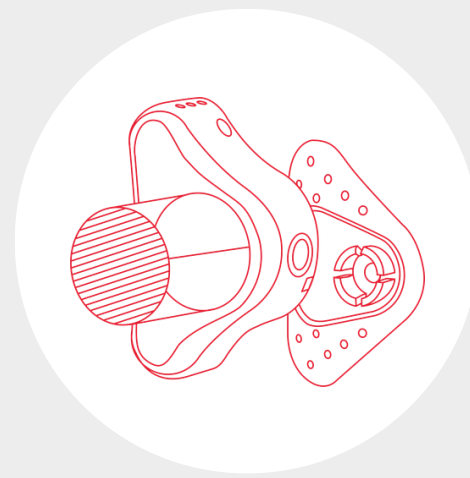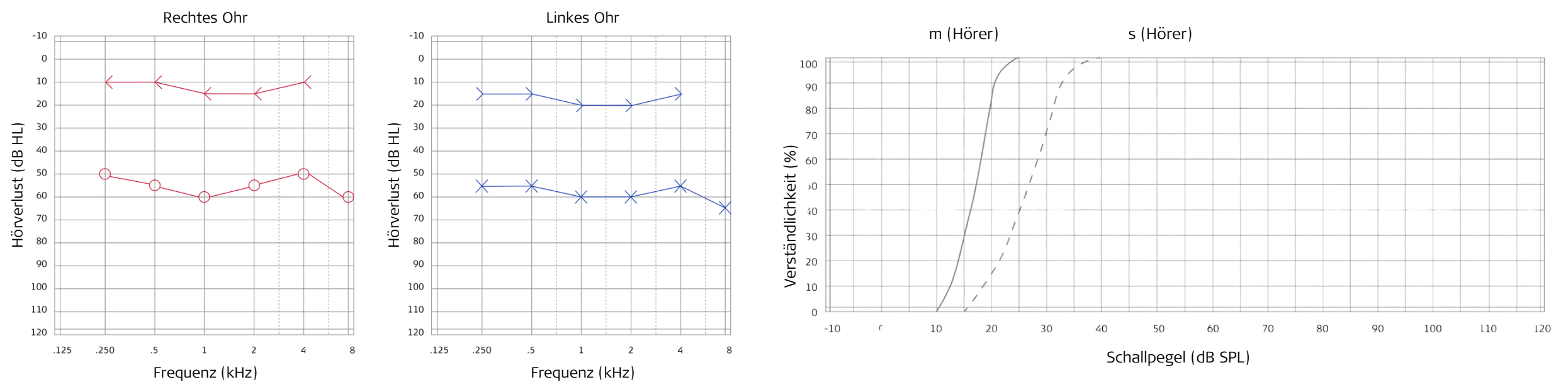


# Bilateraler konduktiver Hörverlust durch Cholesteatome

## 1 Präoperatives Audiogramm



## 2 Der Patient

- Männlich, 36 Jahre
- Store Manager
- Seit 5 Jahren bilaterale Cholesteatome
- Voroperationen:
  - links: 4
  - rechts: 3
- Probleme mit Schwindel

## 3 Diagnose

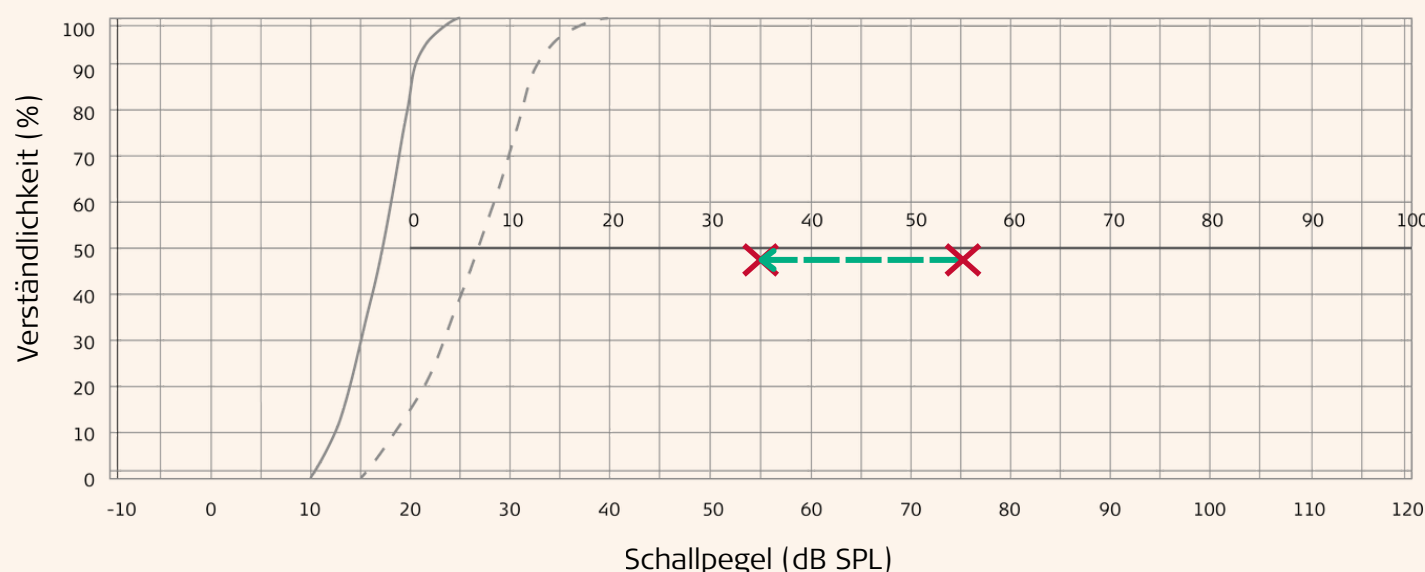
- Bilateraler konduktiver Hörverlust durch Cholesteatome

## 4 Erfolgte Versorgung: ADHEAR bilateral

Begründung:

- Berufsausübung wegen Hörverlust nicht mehr möglich
- Patient lehnt Operationen zur Hörversorgung ab

SRT 50 mit ADHEAR



Verbesserung der Sprachverständnisschwelle um 20 dB

Indikationskriterien ADHEAR für konduktiven Hörverlust

