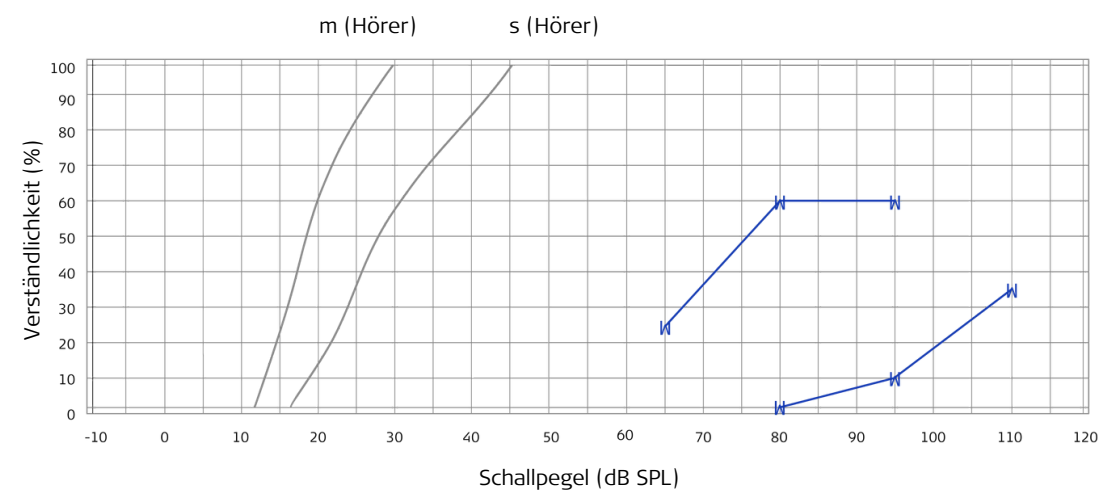
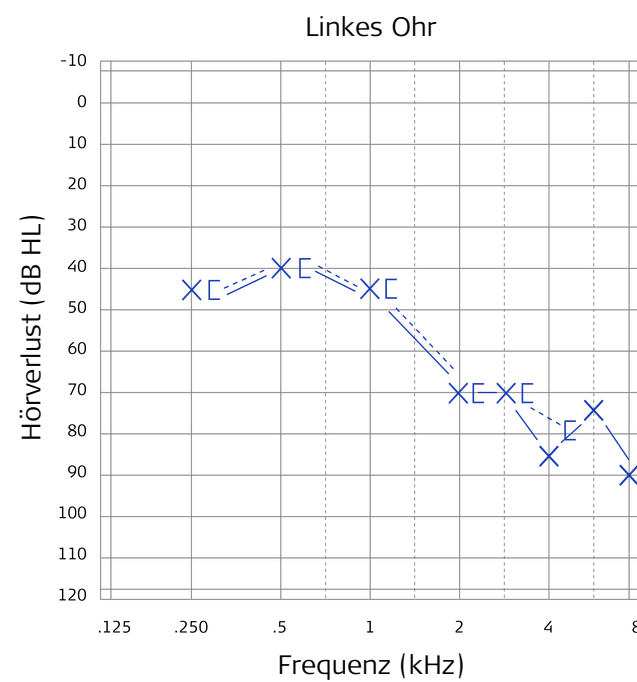
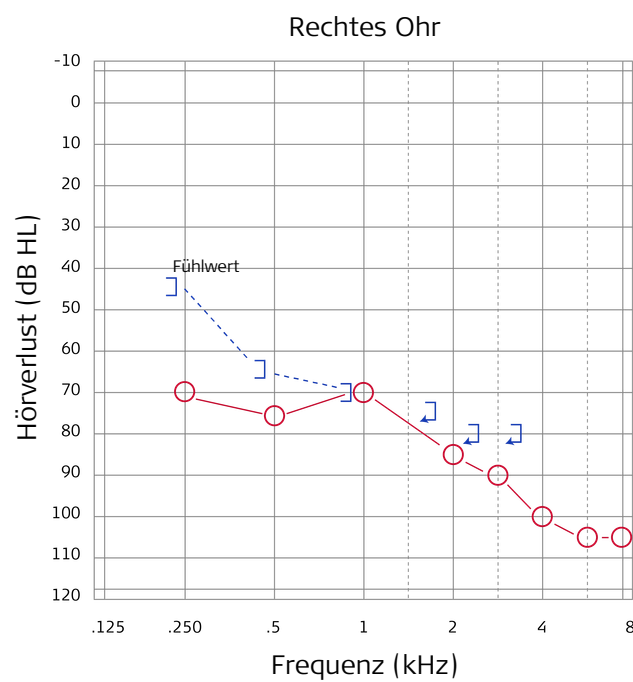


Patientenfall: Maschinist mit hochgradiger Lärmschwerhörigkeit

1 Präoperatives Audiogramm



2 Der Patient

- Männlich, 55 Jahre
- Maschinenschlosser
- Progredienter bilateraler sensorineuraler Hörverlust
- Seit vielen Jahren mit Hörgeräten versorgt
- Rezidivhörsturz rechts
- Kein Hinweis auf zentrale Genese

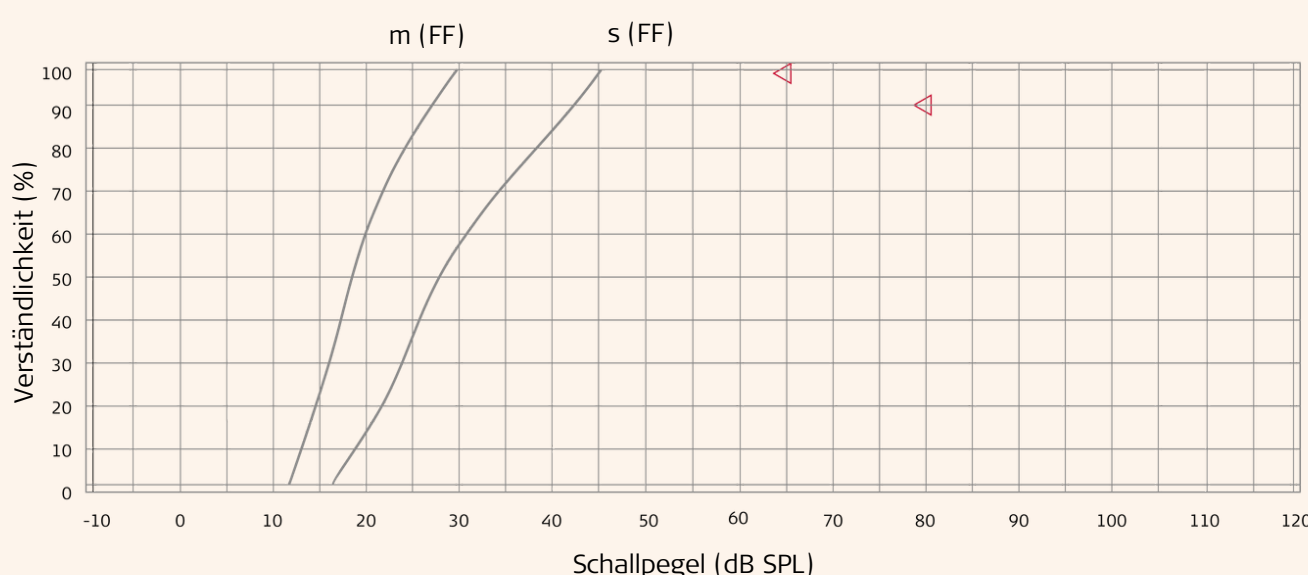
3 Hörversorgung

- Hörgeräteversorgung beidseits
- Unzureichendes Sprachverständnis nach letztem Hörsturz rechts

4 Entscheidung für Cochlea-Implantatversorgung rechts

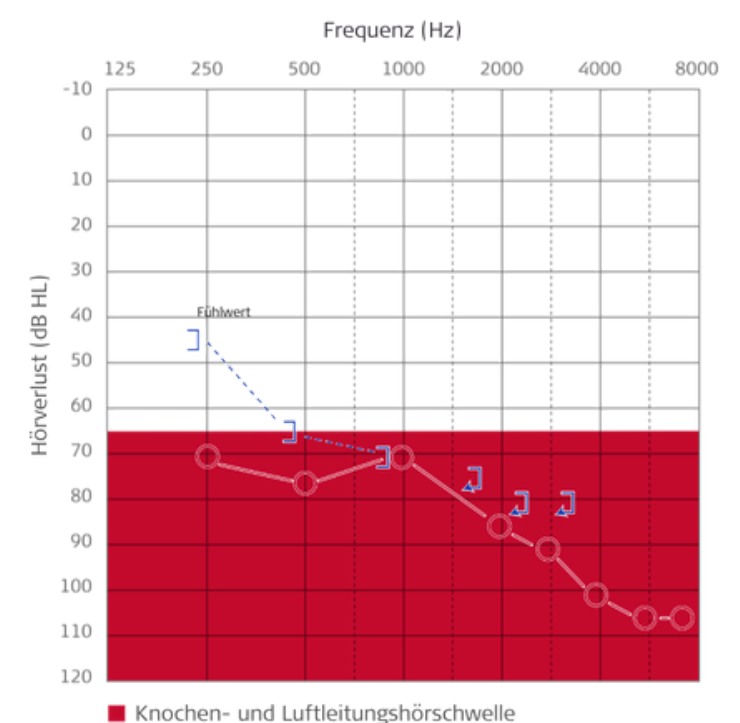
- Rundfensterzugang
- Synchrony Pin, Flex 28 Elektrode
- RONDO 3 Audioprozessor

Sprachaudiogramm 12 Monate postoperativ mit CI



Kontralaterales Ohr vertäubt

Indikationskriterien CI und Reintonaudiogramm des unversorgten Patienten



■ Knochen- und Luftleitungshörschwelle