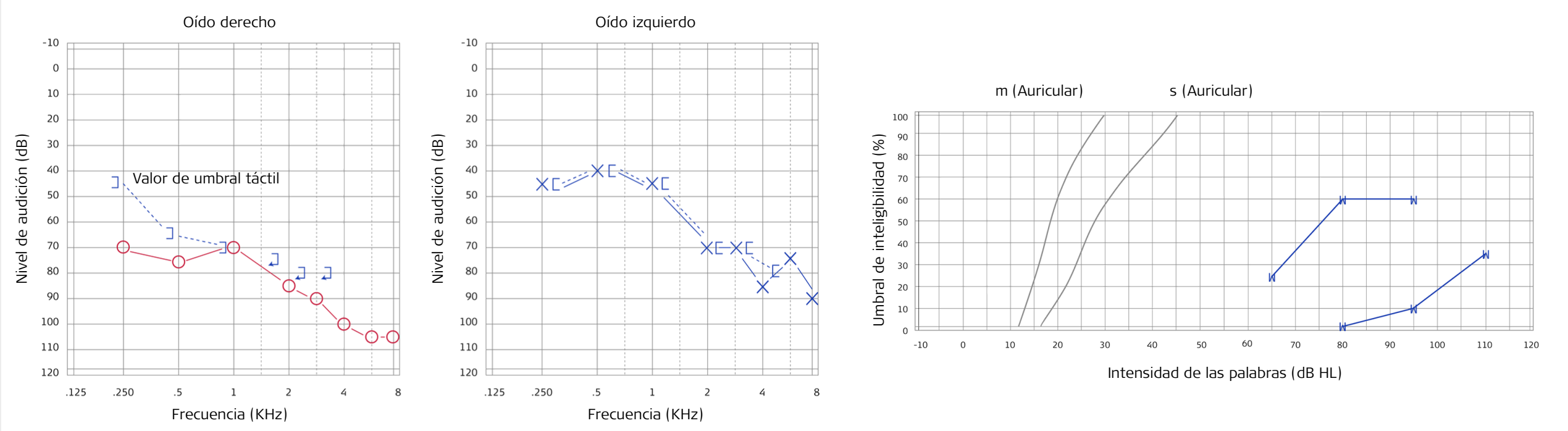


# Maquinista con hipoacusia severa inducida por ruido



## 1 Audiometrías preoperatorias



## 2 Paciente

- 55 años
- Maquinista
- Pérdida auditiva bilateral, neurosensorial y progresiva
- Usuario de audífonos desde hace muchos años
- Pérdida auditiva súbita recurrente en el oído derecho
- Sin signos de patogénesis central

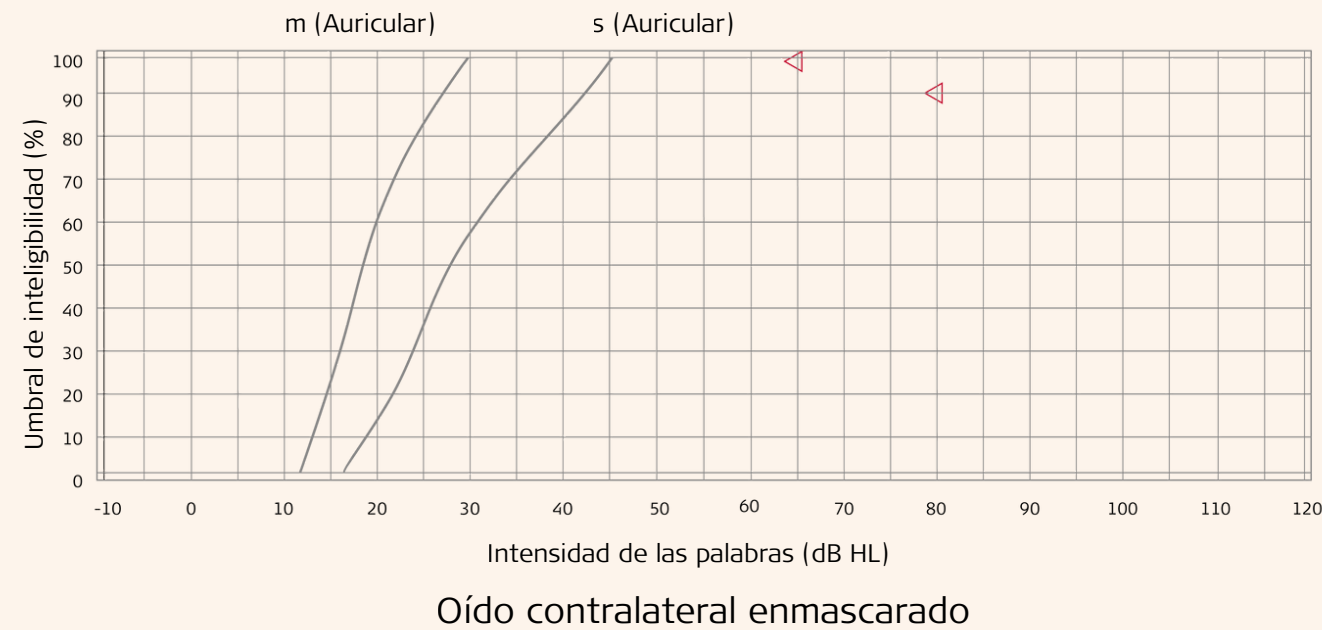
## 3 Soluciones auditivas previas

- Usuario de audífono bilateral
- Comprensión del habla insuficiente tras la última pérdida auditiva súbita en el oído derecho

## 4 Cirugía: Implante coclear en el oído derecho

- La técnica de la ventana redonda
- Pin Synchrony, electrodo Flex 28
- Procesador de audio RONDO 3

### Logaudiometría postoperatoria con implante coclear



Criterios de indicación de IC y audiograma tonal del paciente no tratado

