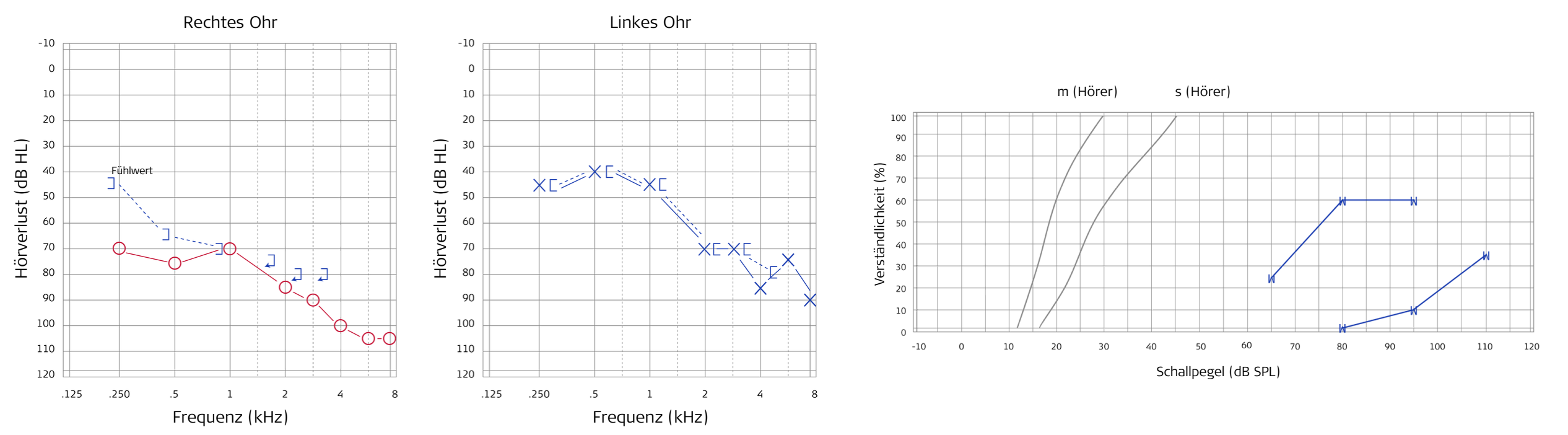


# Patientenfall: Maschinist mit hochgradiger Lärmschwerhörigkeit



## 1 Präoperatives Audiogramm



## 2 Der Patient

- Männlich, 55 Jahre
- Maschinenschlosser
- Progredienter bilateraler sensorineuraler Hörverlust
- Seit vielen Jahren mit Hörgeräten versorgt
- Rezidivhörsturz rechts
- Kein Hinweis auf zentrale Genese

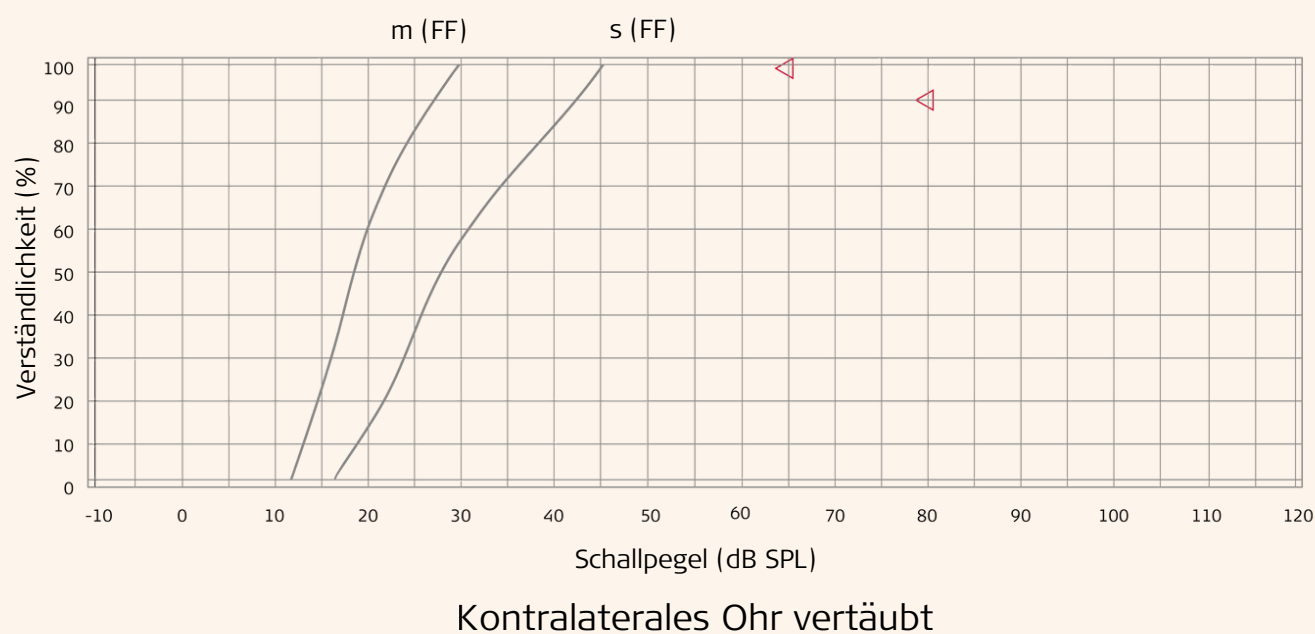
## 3 Hörversorgung

- Hörgeräteversorgung beidseits
- Unzureichendes Sprachverständnis nach letztem Hörsturz rechts

## 4 Entscheidung für Cochlea-Implantatversorgung rechts

- Rundfensterzugang
- Synchrony Pin, Flex 28 Elektrode
- Rondo 2 Audioprozessor

### Sprachaudiogramm 12 Monate postoperativ mit CI



Indikationskriterien CI und Reintonaudiogramm des unversorgten Patienten

