
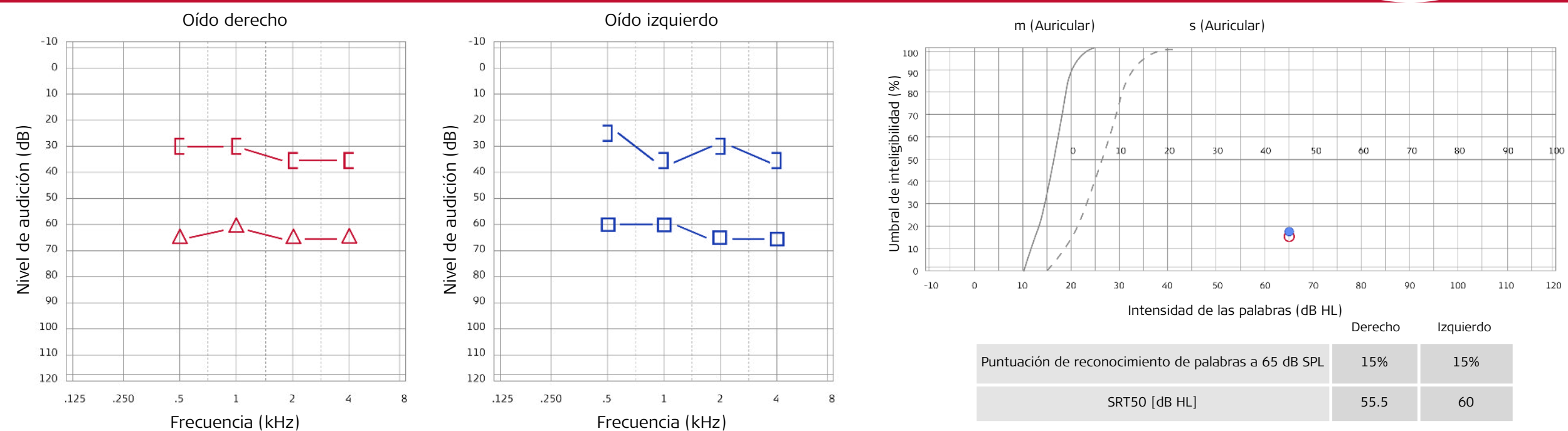


Caso de paciente con pérdida auditiva mixta



1 Audiograma preoperatorio



2 Paciente

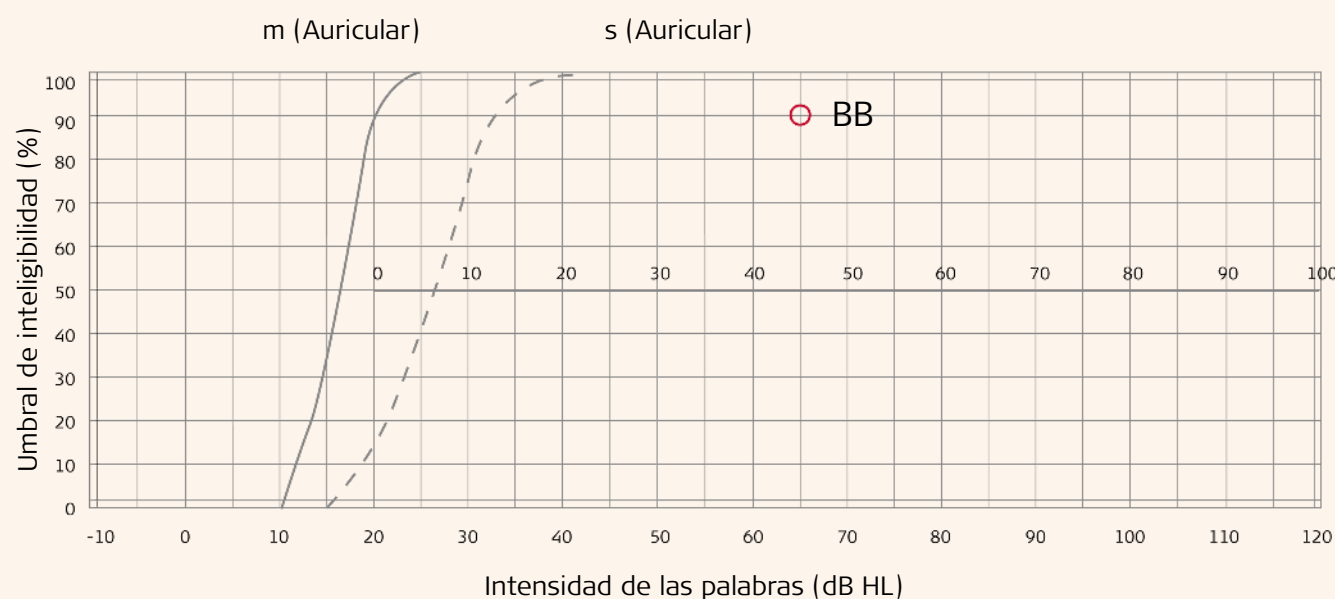
- Mujer, 44 años de edad
- Enfermera
- Pérdida auditiva mixta
- Otitis media crónica supurada
- Infecciones de oído recurrentes

3 Historia clínica

- Timpanostomía
- Timpanoplastia
- Uso de audífonos para la hipoacusia neurosensorial durante 5 años
- Paciente insatisfecha con los audífonos, problemas de drenaje
- Impacto profesional y social de la pérdida auditiva

4 Cirugía: la clínica decidió implantar BONEBRIDGE en el oído derecho

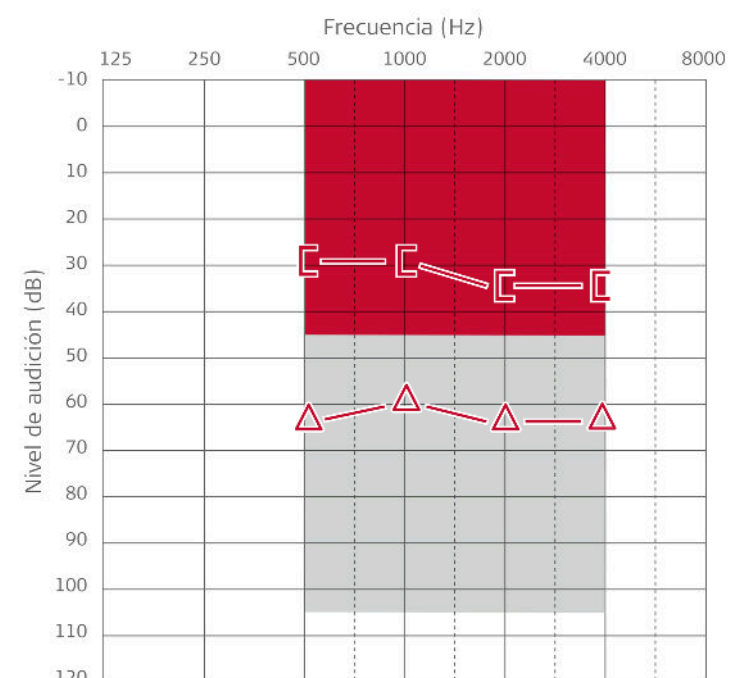
Logoaudiometría postoperatoria con BONEBRIDGE



Ganancia funcional: 31 dB

	Pre-OP	Con BB
Puntuación de reconocimiento de palabras a 65 dB SPL	15%	90%
SRT50 [dB HL]	55.5	35

Criterios de indicación de BONEBRIDGE



■ Umbrales de conducción aérea y ósea
 ■ Los umbrales de conducción aérea pueden estar dentro del área sombreada en gris