
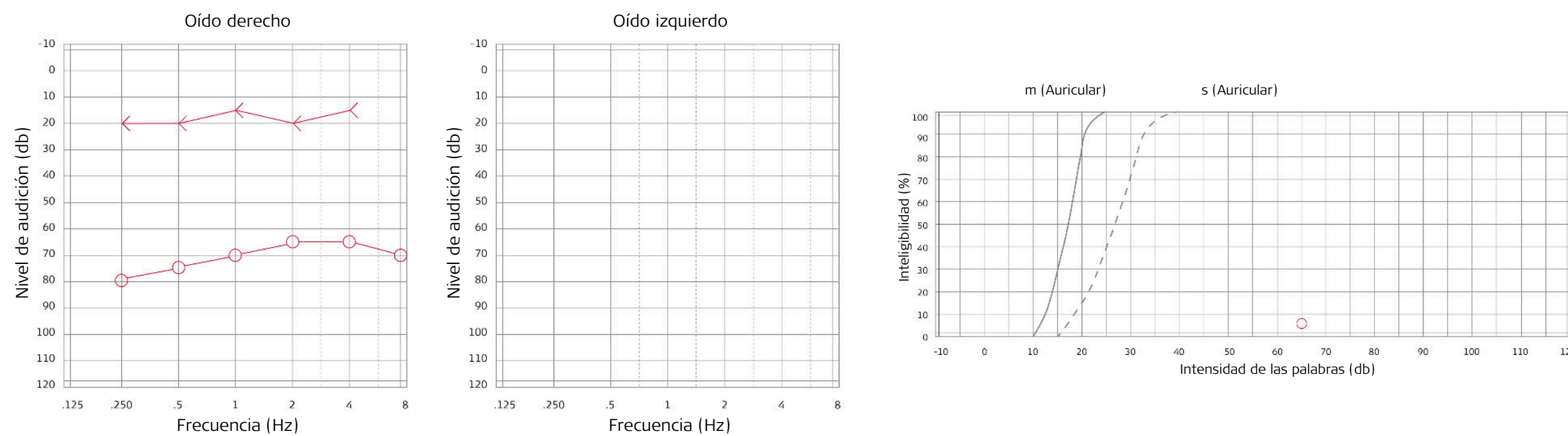


# Caso de paciente con microtia y atresia unilateral



## 1 Audiograma preoperativo



## 2 Perfil del paciente y diagnóstico

- 55 años
- Biólogo
- Oído derecho: atresia congénita, microtia
- Oído izquierdo: audición normal
- Dificultades cada vez mayores para comprender el habla en situaciones grupales debido a la pérdida auditiva unilateral

## 3 Soluciones anteriores

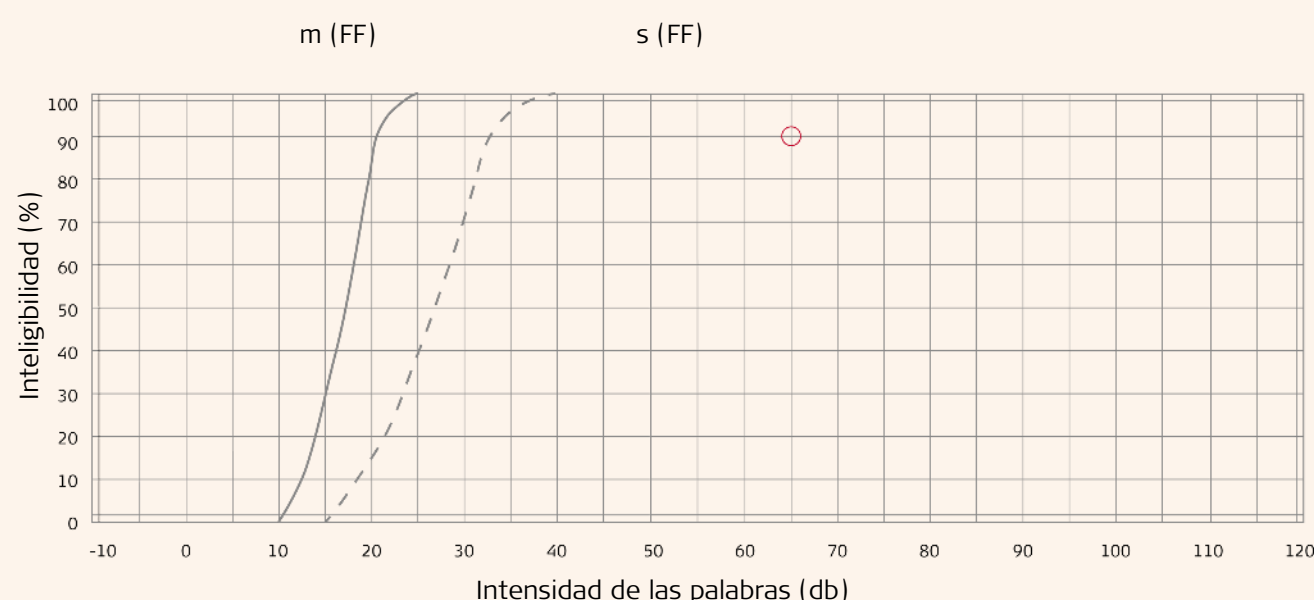
1. Audífono CROS:
  - Paciente descontento con la percepción auditiva
2. BAHA Ponto Softband
  - El paciente está completamente en contra del BAHA con pilar

## 4 Elección del Implante de Conducción ósea BONEBRIDGE

Motivos:

- Transmisión de sonido transcutánea sin pilar
- Mejor comprensión del habla en ruido gracias a la audición binaural

### Logaudiometría postoperatoria con BONEBRIDGE



### Criterios de indicación de BONEBRIDGE

