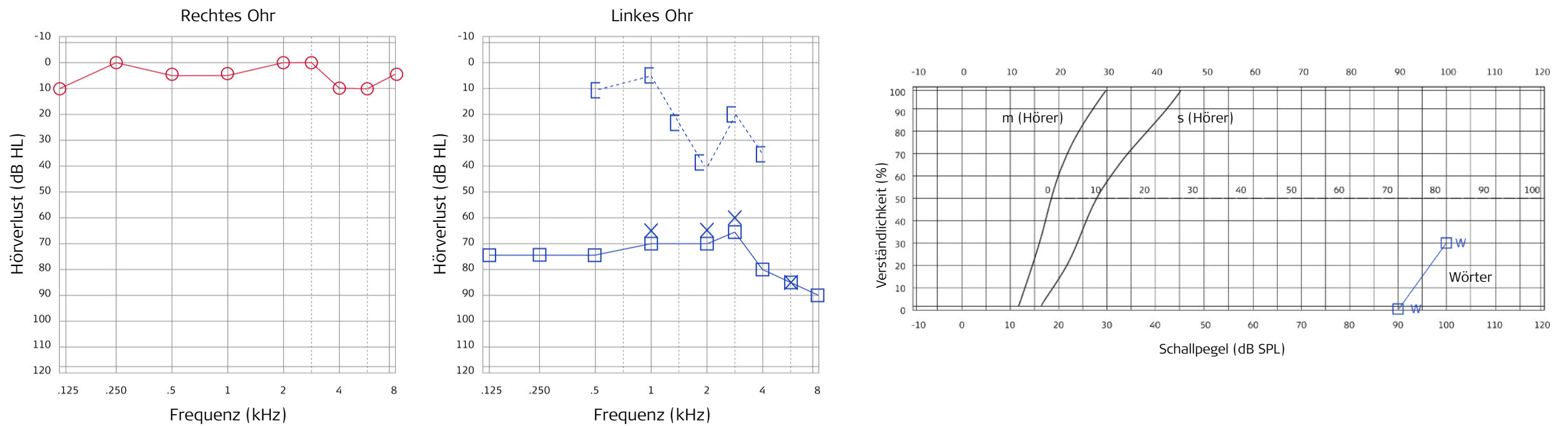


Binaurale Hörversorgung: Wie wurde die Patientin behandelt?

Prim. Dr. Thomas Keintzel, behandelnder Arzt



1 Präoperativ Audiogram



2 Die Patientin

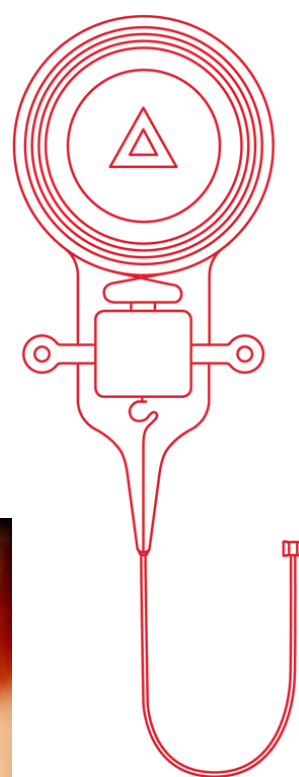
- 47 Jahre
- Einseitige funktionelle Taubheit links seit Kindheit
- Kontralaterales Normalgehör
- Bisher keine Hörgeräteversorgung

3 Linkes Ohr Diagnose

- Ohrmuscheldysplasie Grad I°
- Gehörgangsatresie
- Weber-Versuch nach links lateralisiert
- Rinne-Versuch negativ

4 Erfolgte Behandlung nach intraoperativer Entscheidung

- Hammer-Amboss-Ankylose → Entfernung von Hammer und Amboss
- Mobiler, intakter Stapes
- Ankopplung des FMT der VIBRANT SOUNDBRIDGE an Stapesköpfchen



Indikationskriterien VSB bei konduktivem Hörverlust

