

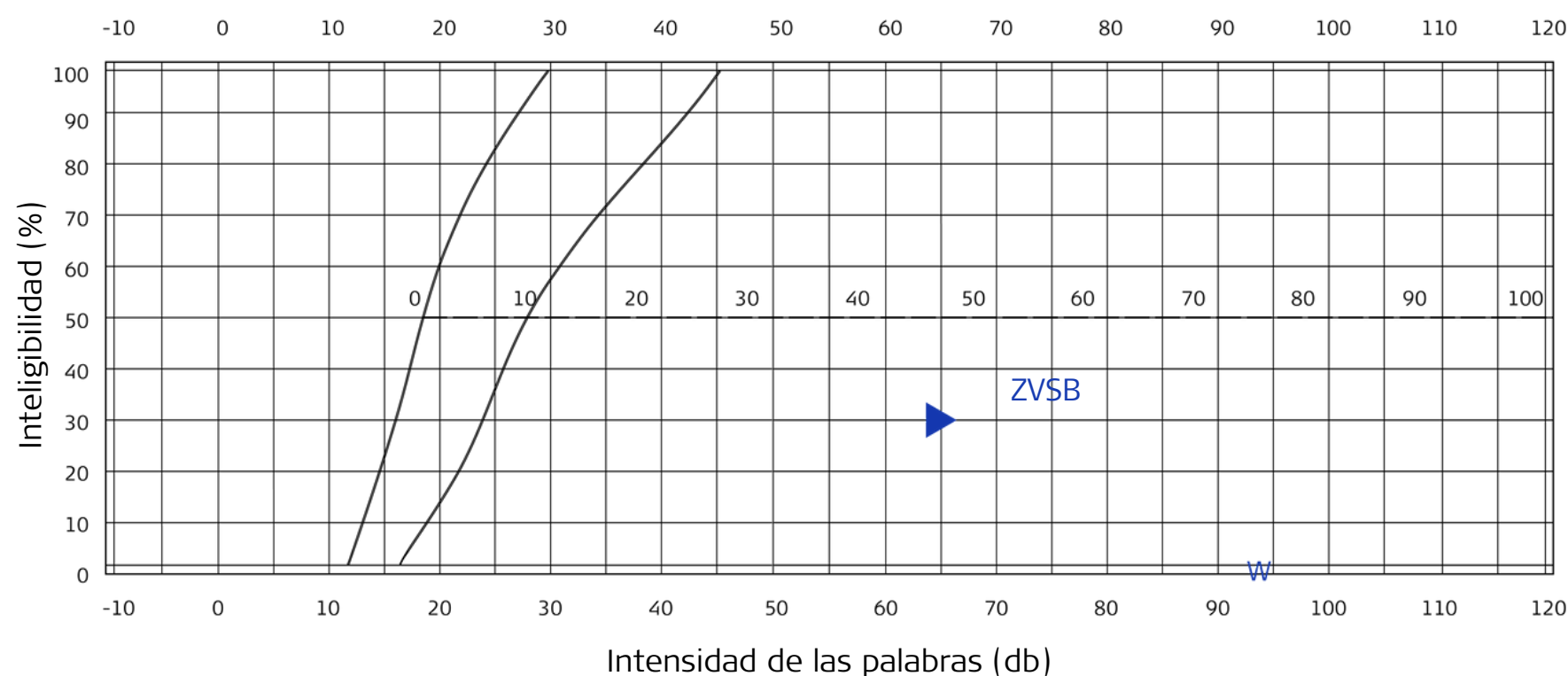
# Audición binaural: ¿Cómo se ha intervenido a la paciente?

Dr. Thomas Keintzel, Especialista en ORL



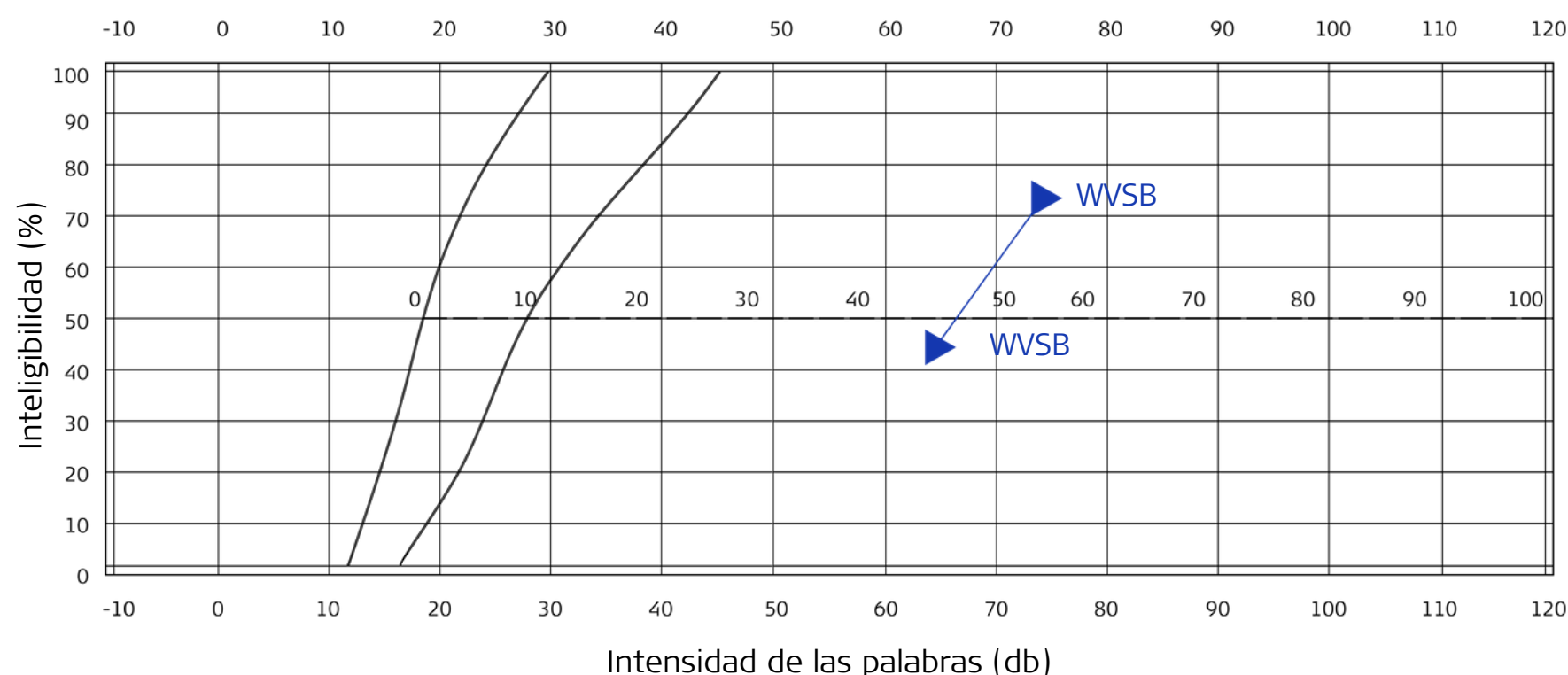
## 5 Audiogramas Postoperatorios

### Logaudiometría postoperatoria (3 meses)



VSB y procesador de audio SAMBA 2 (enmascaramiento a la derecha mediante EH con 45 dB)

### Logaudiometría postoperatoria (12 meses)



Monosílabo de Friburgo con VSB + SAMBA 2 en el oído izquierdo a 65 dB y enmascaramiento de 75 dB en el oído derecho, conducción aérea a 55 dB y 60 dB