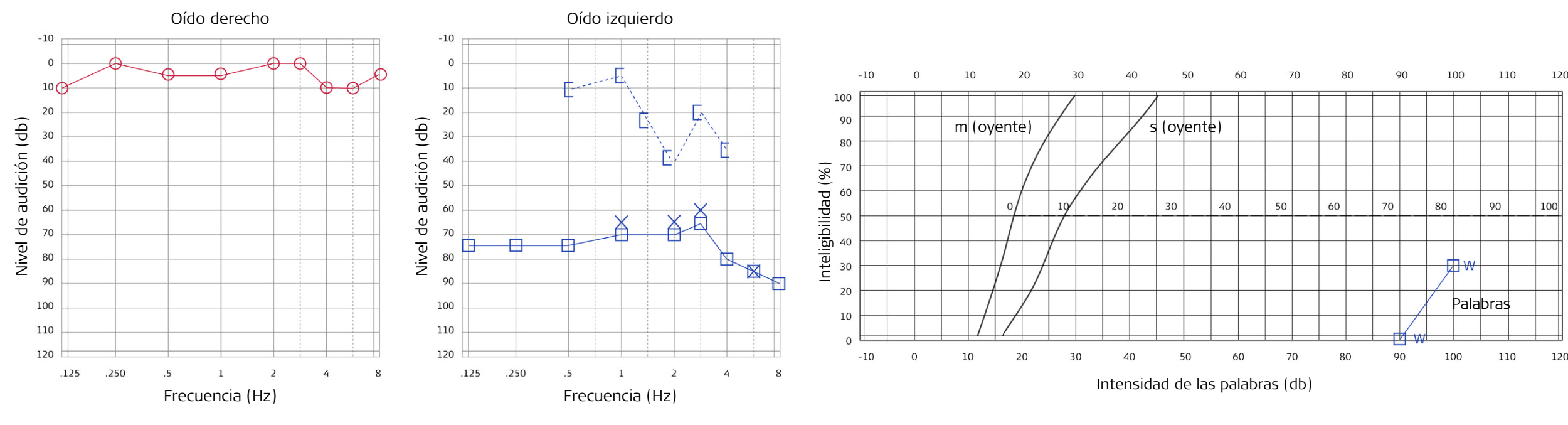


Audición binaural: ¿Cómo se ha intervenido a la paciente?

Dr. Thomas Keintzel, Especialista en ORL



1 Audiogramas Preoperatorios



2 Perfil de la Paciente

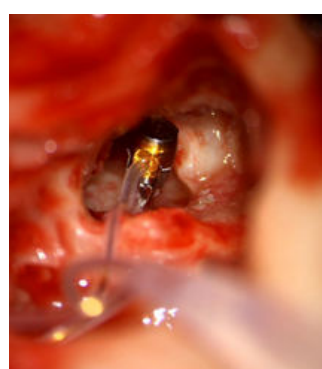
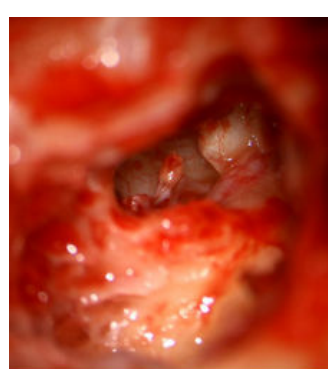
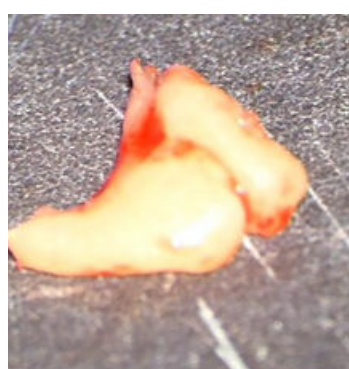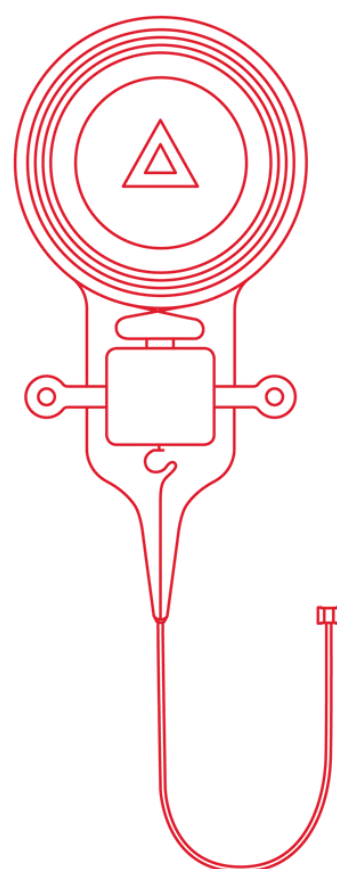
- Mujer, 47 años
- Sordera funcional unilateral desde la infancia
- Audición normal en el oído contralateral
- La pérdida de audición nunca ha sido tratada

3 Diagnóstico oído izquierdo

- Displasia de 1er grado
- Atresia del canal auditivo
- Test de Weber lateralizado hacia la izquierda
- Test de Rinne negativo

4 Tratamiento tras los hallazgos intraoperatorios

- Anquilosis del martillo y el yunque → Eliminación
- Estribo móvil e intacto
- Acoplamiento del FMT del VIBRANT SOUNDBRIDGE a la cabeza del estribo



Criterios de indicación VSB para hipoacusia conductiva

