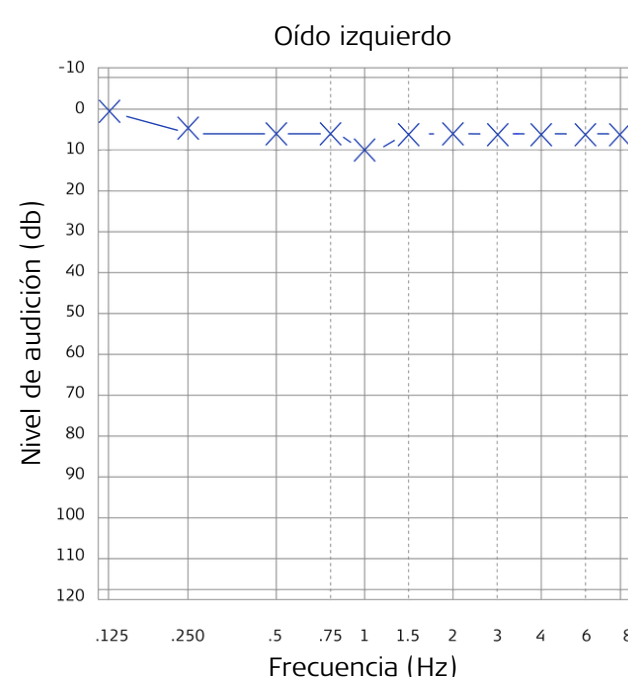
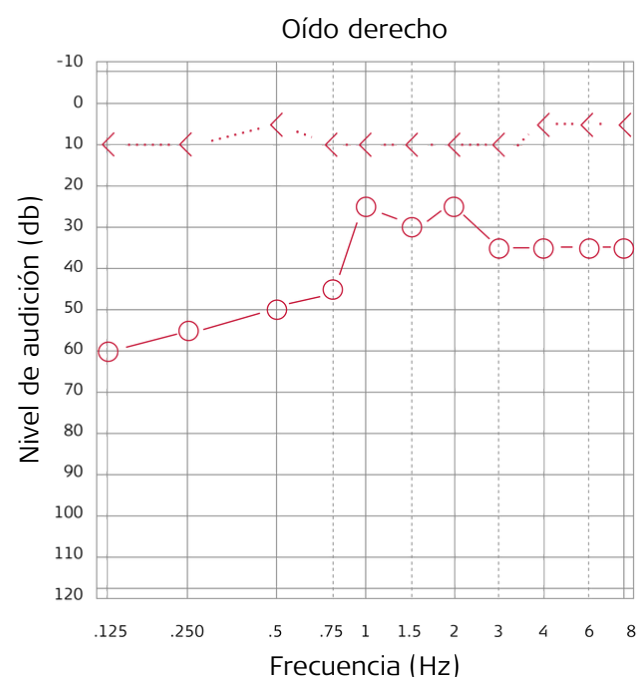


Peluquero con atresia y pérdida auditiva conductiva

Dr. Stefan Edlinger, especialista ORL



1 Audiogramas Preoperatorios



2 Perfil del Paciente

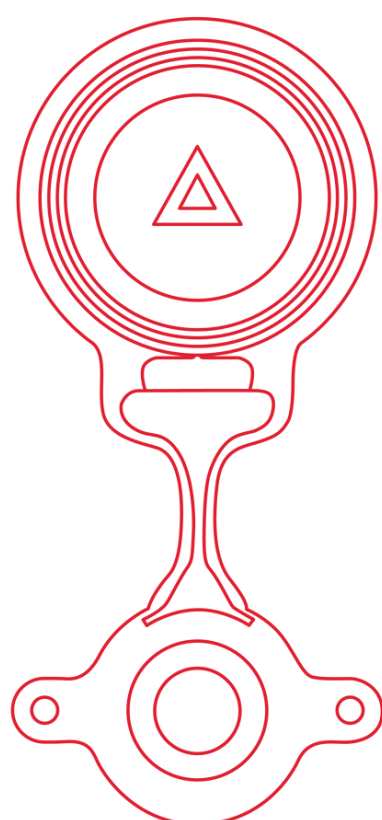
- Hombre
- Peluquero
- Problemas de comunicación por hipoacusia unilateral en el oído derecho

3 Diagnóstico

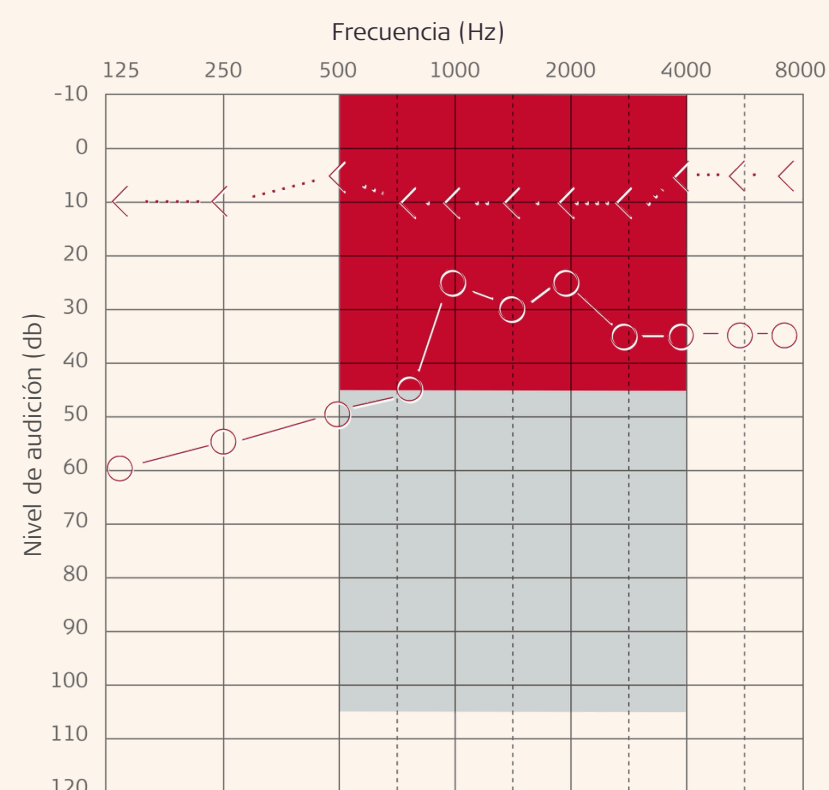
- Atresia del conducto auditivo

4 Solución auditiva

Implante de conducción ósea
BONEBRIDGE



Criterios de indicación BB para la pérdida auditiva conductiva



- Umbrales de conducción ósea
- Los umbrales de conducción área pueden estar dentro del área sombreada en gris