

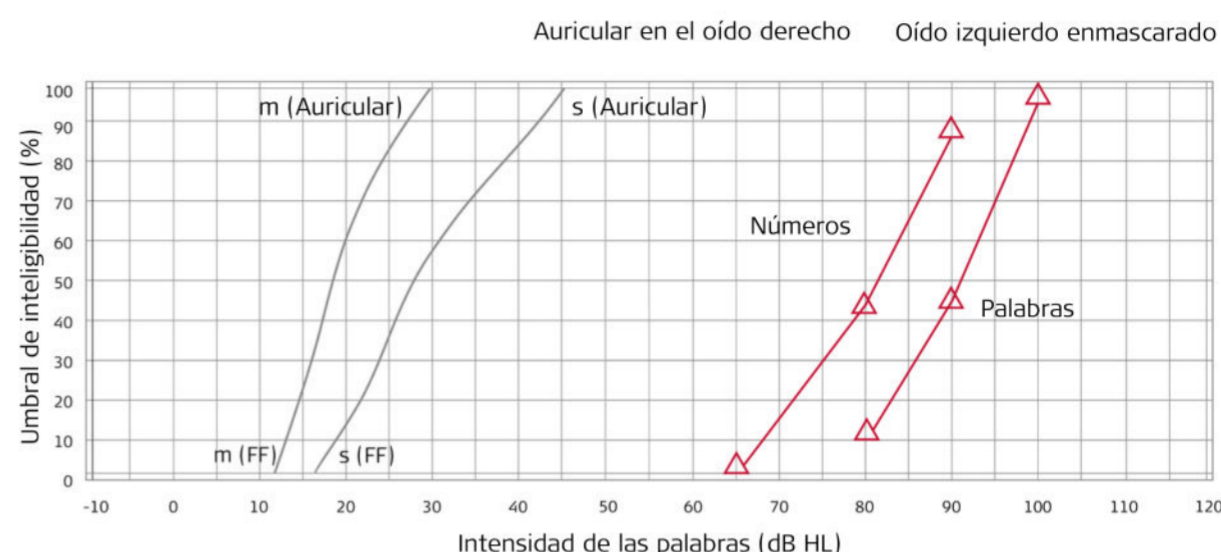
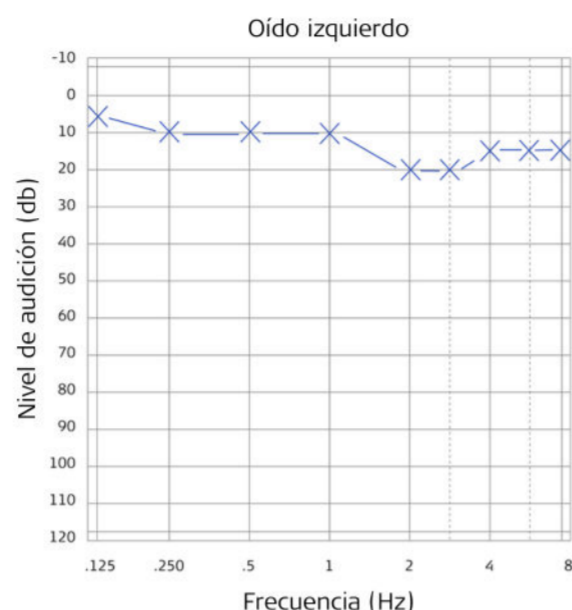
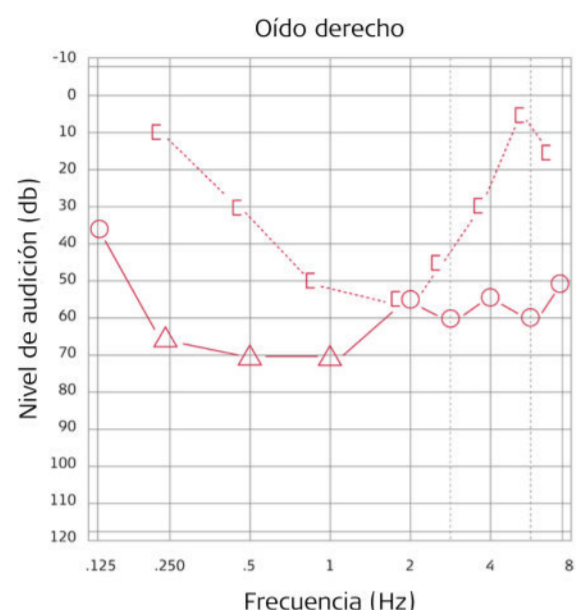
Caso clínico

Profesora con otoesclerosis y pérdida auditiva mixta

Dr. Benjamin Loader, especialista ORL



1 Audiogramas Preoperatorios



2 Perfil del Paciente

- Mujer, 44 años
- Profesora de primaria
- Hipoacusia progresiva en el oído derecho
- Primer audífono intraauricular (ITE) a los 35 años
- 7 años después ya no hay suficiente comprensión del habla
- Problemas de comunicación en el trabajo y en la vida privada

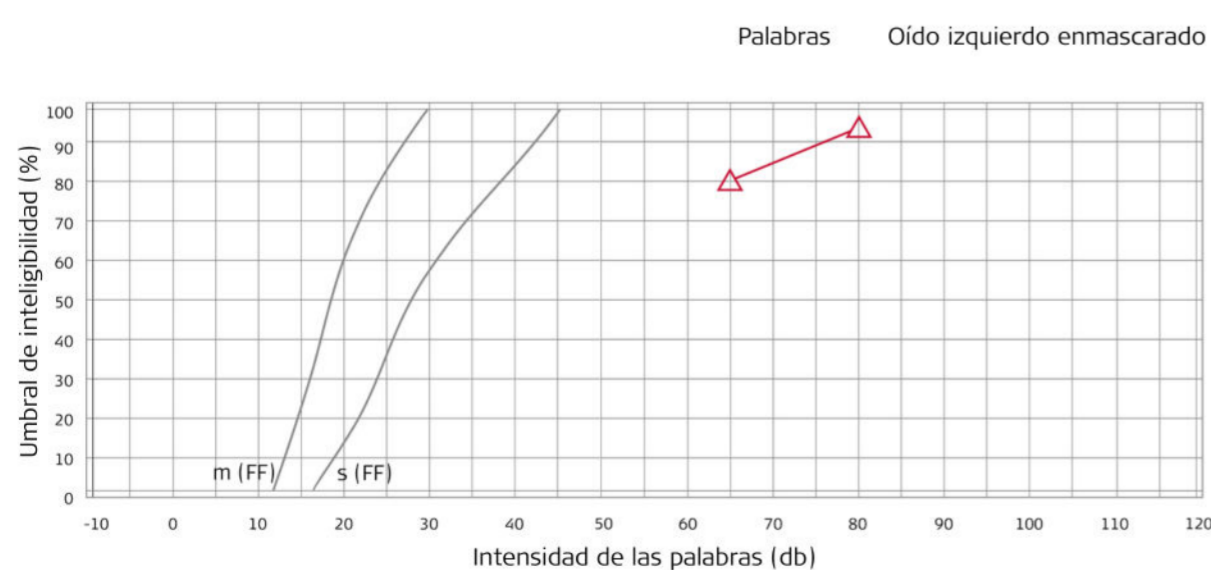
3 Diagnóstico

- Otosclerosis del oído medio que se extiende al oído interno
- Reflejo estapedio negativo
- Hipoacusia mixta

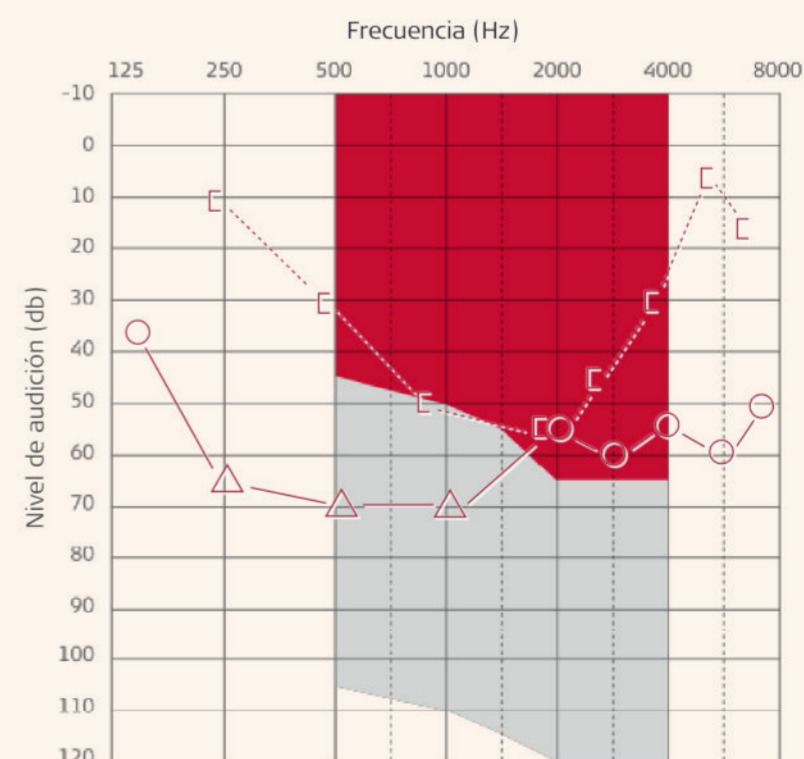
4 Solución auditiva

Estriboplastia convencional más implante activo de oído medio VIBRANT SOUNDBRIDGE

Logoaudiometría postoperatoria



Criterios de indicación VSB para hipoacusia mixta



- Umbrales de conducción ósea
- Los umbrales de conducción área pueden estar dentro del área sombreada en gris